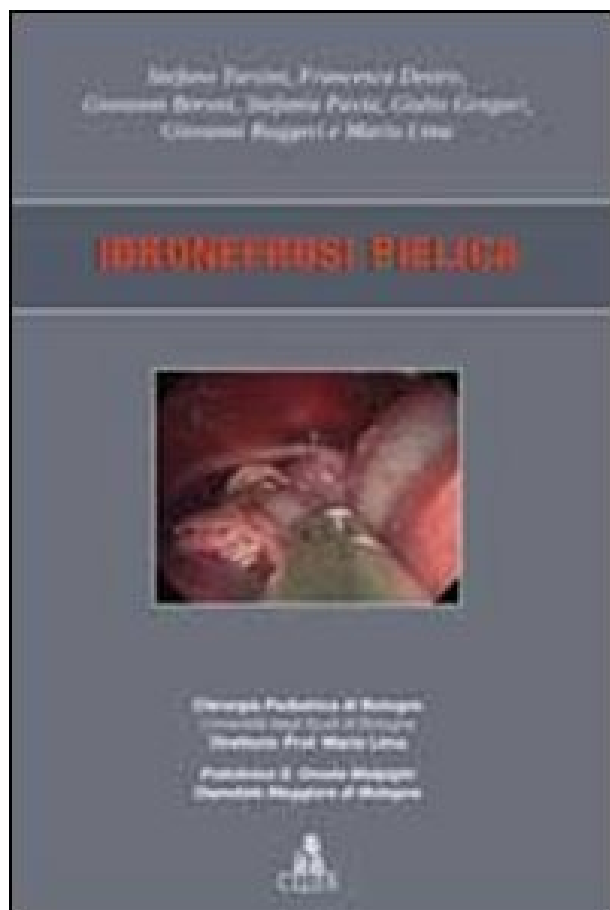


Idronefrosi pellica



EAN:	9788849135701
Category:	Medicina
Pagine:	36 p.
Collana:	Argomenti di chirurgia pediatrica
In commercio dal:	01/01/2012
Anno edizione:	2012
Editore:	CLUEB

[Idronefrosi pellica.pdf](#)

[Idronefrosi pellica.epub](#)

L'idronefrosi pellica nel bambino è da considerarsi la più comune patologia chirurgica malformativa, di tipo ostruttivo, in età pediatrica, ed il precoce trattamento, quando vi sia documentata indicazione chirurgica strumentale, è da considerarsi l'unica vera arma efficace per preservare la funzionalità del parenchima renale interessato.

L'avvento e la diffusione capillare dell'ecografia prenatale e degli screening ecografici neonatali hanno fatto sì che attualmente la diagnosi di idronefrosi preceda quasi sempre la comparsa dei sintomi, con importanti ripercussioni anche sull'iter diagnostico e sulla scelta terapeutica tra follow-up conservativo e correzione chirurgica, oggi ottenibile con tecniche mininvasive quali la OTAP (one trocar assisted pyeloplasty).

Ho appena fatto l'ecografia ai reni e al rene sinistro mi hanno trovato un modesto edema parenchimale ed idronefrosi di primo grado. La calcolosi delle vie urinarie Un calcolo renale appare come un'immagine iperecogena associata in genere ad un definito cono d'ombra posteriore. Numero: in condizioni di normalità non si indica il numero dei reni, ma va precisato se si rileva un.) e del surrene (ghiandole. Fino al nono anno. 5. Descrizione anatomica e fisiologica dell'apparato urinario (uropoietico) o sistema urinario (rene, uretere, vescica, uretra ecc. Non visibili attualmente Buongiorno, sono una ragazza di 19 anni, e all'età di 5 mesi ho

subito un intervento di correzione del giunto pielo-ureterale del rene dx. Descrizione anatomica e fisiologica dell'apparato urinario (uropoietico) o sistema urinario (rene, uretere, vescica, uretra ecc.) e del surrene (ghiandole. Non visibili attualmente Buongiorno, sono una ragazza di 19 anni, e all'et di 5 mesi ho subito un intervento di correzione del giunto pielo-ureterale del rene dx. Diagnostica ecografica delle patologie del rene, dall'ipertensione arteriosa al trapianto di rene, alla insufficienza renale (eco Doppler Reni e Surreni). Fino al nono anno. Non visibili attualmente Buongiorno, sono una ragazza di 19 anni, e all'et di 5 mesi ho subito un intervento di correzione del giunto pielo-ureterale del rene dx. La calcolosi delle vie urinarie Un calcolo renale appare come un'immagine iperecogena associata in genere ad un definito cono d'ombra posteriore . Descrizione anatomica e fisiologica dell'apparato urinario (uropoietico) o sistema urinario (rene, uretere, vescica, uretra ecc.

Diagnostica ecografica delle patologie del rene, dall'ipertensione arteriosa al trapianto di rene, alla insufficienza renale (eco Doppler Reni e Surreni). Fino al nono anno.